

Застосування методу епідуральної електростимуляції у хворих з наслідками травматичного пошкодження грудних і поперекових сегментів спинного мозку

Цимбалюк В.І., Ямінський Ю.Я.

Інститут нейрохірургії ім. акад. А.П. Ромоданова АМН України, м. Київ

Наведені результати застосування методу епідуральної електростимуляції у 45 хворих з наслідками тяжкої травми спинного мозку. В дослідження включені лише пацієнти, оперовані у пізньому періоді травматичної хвороби спинного мозку. Ступінь відновлення рухів оцінювали за шкалою ASIA. У 16 хворих відзначено пошкодження грудних сегментів спинного мозку, у 28 — ділянки поперекового потовщення, в 1 — корінців кінського хвоста. Результати епідуральної електростимуляції залежали від тяжкості травми спинного мозку та місця встановлення електродів. У 92,8% хворих групи В (за шкалою Frankel) відновились рухи нижніх кінцівок, в групі С — вони покращились в усіх хворих. В групі А відновлення рухів у середньому до $(9,7 \pm 1,2)$ бала відновлене у 3 (15,7%) хворих. У хворих з наслідками пошкодження грудних сегментів спинного мозку кращі результати щодо відновлення рухів отримані при стимуляції ділянки поперекового потовщення спинного мозку.

Епідуральна електростимуляція є ефективним способом відновлення рухів у хворих з наслідками травми спинного мозку за частково збереженої його провідності.

Ключові слова: *спинний мозок, травма, епідуральна електростимуляція.*

Відновлення провідності спинного мозку після його травматичного пошкодження є одним з найскладніших завдань сучасної нейрохірургії. Основними проблемами, що перешкоджають відновленню провідності, є рубцеве або кістозне переродження спинного мозку в зоні травми, порушення кровопостачання пошкодженої ділянки, виснаження нейротрофічних чинників, демієлінізація аксонів. Проведення вчасного і кваліфікованого хірургічного та консервативного лікування у гострому періоді травматичної хвороби спинного мозку [1, 10, 21] забезпечує зменшення наслідків впливу дії вторинних чинників, покращує прогноз щодо відновлення його функцій. З огляду на актуальність проблеми, вчені пропонують різноманітні лікувальні стратегії, спрямовані на відновлення функцій спинного мозку після його травматичного пошкодження: трансплантацію ембріональної нервової тканини [2, 6], шваннівських клітин [4], активованих макрофагів [10], ольфакторних клітин [12, 16], імплантацію препарату нейрогель [20] для відновлення анатомічної цілісності та функцій спинного мозку після його цілковитого пошкодження. Авторами в експерименті доведено певну ефективність кожної з цих методик для відновлення функцій спинного мозку.

Ми застосували електричну стимуляцію спинного мозку як один з ефективних методів активації регенераторних процесів в периферійній нервовій системі. Епідуральну електростимуляцію спинного мозку широко застосовують у клінічній практиці для лікування больового синдрому різного генезу [7–9, 11, 15], стенокардії, облітеруючих захворювань судин нижніх кінцівок [15]. В своїй роботі ми поклалися на твердження, що передача нервових імпульсів у ЦНС здійснюється за допомогою біохімічних та електричних механізмів [3]. За даними експериментальних досліджень *in vitro* аксони нейробластів значно прискорюють ріст у напрямку до катоду [13, 18]. Електростимуляція зумовлює деполяризацію клітинних мембран та виникнення потенціалу дії, що формує нервовий імпульс [13]. Одним з важливих напрямків застосування електростимуляції спинного мозку є відновлення функції органів таза у хворих з наслідками травми спинного мозку та його корінців [17].

Представляємо власний досвід застосування методу епідуральної електростимуляції для лікування хворих з застарілим пошкодженням спинного мозку.

Матеріали і методи дослідження. Проаналізовані результати лікування 45 хворих з наслідками травматичного пошкодження грудних і поперекових сегментів спинного мозку, оперованих в клініці відновної хірургії за період з 2001 по 2005 р.

Чоловіків було 34, жінок — 11. Вік хворих від 10 до 50 років (у середньому 32,7 року). Серед травмуючих чинників переважали дорожньо-транспортна пригода — у 31 (68,9%) хворих, падіння з висоти — у 9 (20%), падіння з висоти власного росту — у 2 (4,4%), вогнепальне — у 2 (4,4%) та ножове — в 1 (2,3%) пошкодження спинного мозку.

В дослідження включені пацієнти, оперовані в пізньому періоді травматичної хвороби спинного мозку (3 міс і більше після травми). Тривалість періоду після травми від 3 міс до 12 років. Пошкодження грудних сегментів спинного мозку відзначене у 16 (35,6%) хворих, поперекового потовщення — у 28 (62,2%), в одного хворого — пошкодження корінців кінського хвоста внаслідок перелоמו-вивиху L_{III} хребця.

Клінічними ознаками травматичної хвороби спинного мозку були порушення рухів нижніх кінцівок, розлади чутливості в них і нижній половині тіла, функції органів таза, больовий синдром, спастичність. Вивчений вплив електростимуляції спинного мозку на відновлення рухів нижніх кінцівок (як один з найважливіших симптомів, що визначають якість життя хворих з наслідками травматичного пошкодження спинного мозку). Для оцінки ступеня відновлення рухів використовували шкалу ASIA, відповідно до якої визначали м'язову силу в 10 парних міотомах за шестибальною шкалою: 0 балів — відсутність рухів; 1 бал — окремі скорочення м'язів; 2 бали — рухи, що не можуть протидіяти гравітаційній силі; 3 бали — рухи, що протидіють

гравітаційній силі; 4 бали — активні рухи, що можуть протидіяти певному опору; 5 балів — рухи, що можуть протидіяти сильному опору.

За шкалою Frankel хворі розподілені таким чином (*табл. 1*): А — відсутність рухів і чутливості з рівня пошкодження (у 19 хворих); В — повна відсутність рухів з рівня пошкодження за частково збереженої чутливості (у 14 хворих); С — збереження рухів і чутливості нижче рівня пошкодження, проте, сила м'язів не перевищує 3 балів (у 9 хворих); D — збереження рухів і чутливості нижче рівня пошкодження, сила м'язів понад 3 бали (у 3 хворих); Е — відсутність змін (хворих цієї групи в нашому дослідженні не було).

Таблиця 1. Розподіл хворих за шкалою Frankel

Групи хворих	Рівень пошкодження хребта			Разом
	T _I -T _{IX}	T _X -L _{II}	L _{III} -L _V	
А — відсутність рухів і чутливості	11	8	—	19
В — відсутність рухів за часткової втрати чутливості	3	11	—	14
С — слабкі рухи за часткової втрати чутливості	2	6	1	9
Д — рухи, достатні для ходіння з сторонньою допомогою за часткової втрати чутливості	—	3	—	3
Загалом	16	28	1	45

Операцію встановлення електродів для електростимуляції здійснювали у строки від 3 міс до 12 років (у середньому 1,7 року) після травми спинного мозку. Електростимуляцію спинного мозку проводили в поздовжньому напрямку, катод встановлювали на 1,5–2,5 см каудальніше аноду — під час проведення електростимуляції на рівні пошкодження спинного мозку і, навпаки, під час стимуляції ділянки поперекового потовщення у хворих з наслідками травми грудних сегментів спинного мозку (*див. рисунок*).

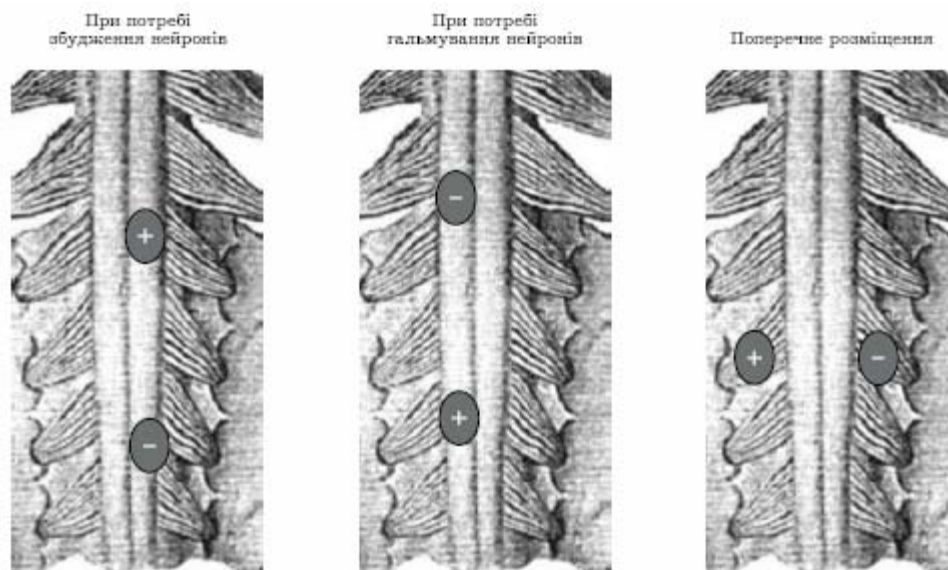


Схема розміщення електродів (полюсності в тексті)

Для електростимуляції спинного мозку використовували радіочастотний електростимулятор, що складається з двох частин: електродів з приймальною антеною, які імплантували хворому під час операції, та власне електростимулятора, за допомогою якого здійснювали стимуляцію після операції. Використовували прилад, створений співробітниками Інституту нейрохірургії та інженерами наукової лабораторії Київського заводу «Квазар-мікро». Електростимуляцію проводили змінним струмом з частотою 25 Гц, напругою 13 Вт, силою струму 20 мА.

Для електростимуляції спинного мозку використовували дві пари електродів, які встановлювали на бічні поверхні дурального мішка. На рівні грудних сегментів спинного мозку електроди встановлені у 7 хворих, на рівні поперекового потовщення — у 35, на рівні конусу та епіконусу спинного мозку — у 3 хворих з ураженням поперекового потовщення, у яких переважали порушення органів таза (*табл. 2*).

Таблиця 2. Рівень встановлення електродів

На рівні сегментів спинного мозку	Рівень пошкодження хребта			Разом
	T _I -T _{IX}	T _X -L _{II}	L _{III} -L _V	
Грудних	9	—	—	9
Поперекових	7	25	1	33
Конусу – епіконусу	—	3	—	3
Загалом	16	28	1	45

З 16 хворих з наслідками пошкодження грудних сегментів спинного мозку у 9 — електроди встановлені на рівні травми, у 7 — за вираженої спастичності електроди встановлювали на рівні поперекових сегментів спинного мозку. Для встановлення електродів використовували двобічну дворівневу інтерламінектомію.

У 8 хворих встановлення електродів супроводжували ламінектомією з метою задньої декомпресії нервових структур, у 14 — задньо-бічною резекцією задніх відділів тіла пошкодженого хребця з подальшою задньою інструментацією хребта з метою передньої декомпресії спинного мозку та стабілізації пошкодженого сегмента хребта. Міслорадикулोलіз здійснений у 33 хворих.

Результати та їх обговорення. Результати електростимуляції оцінювали у строки від 9 до 15 міс після хірургічного втручання. Погіршення неврологічного стану не спостерігали.

Проведений аналіз результатів електростимуляції у хворих з застарілим пошкодженням спинного мозку залежно від строків після травми, глибини неврологічних розладів до операції, виду хірургічного втручання. Зміни в руховій сфері під впливом епідуральної електростимуляції залежно від строків після травми спинного мозку наведені у *табл. 3*.

Таблиця 3. Результати відновлення рухів у нижніх кінцівках у хворих з пошкодженням грудних і поперекових сегментів спинного мозку залежно від строків після травми

Строки з моменту травми	Відновлення рухів, балів (за шкалою ASIA)				Разом
	1–10	11–25	понад 25	не було	
3–6 міс	—	3	2	1	6
6–12 міс	2	3	1	3	9
1–2 роки	1	4	—	5	10
2–3 роки	2	2	—	3	7
Понад 3 роки	1	3	2	7	13
Загалом	6	15	5	19	45

Дещо кращими були результати електростимуляції спинного мозку після проведення у строки до 12 міс після травми. Так, з 6 хворих, оперованих у строки від 3 до 6 міс після травми, у 5 (83,3%) відзначено покращання або поява рухів кінцівок; з 9 хворих, оперованих у строки від 6 до 12 міс, у 6 (66,7%) — спостерігали покращання рухів. У хворих, оперованих у строки від 1 до 2 років після травми, рухи покращились у 50%; від 2 до 3 років — у 51%. З 13 хворих, яким операцію здійснено пізніше ніж через 3 роки після травми, покращання рухів нижніх кінцівок виявлене у 6 (46%). Таким чином, тривалість періоду після травми лише незначною мірою впливає на результати відновлення та покращання рухів за умови проведення епідуральної електростимуляції спинного мозку у пацієнтів у пізньому (більше 3 міс) періоді травматичної хвороби спинного мозку.

Одним з найважливіших чинників, що впливали на результати відновлення рухів нижніх кінцівок під дією епідуральної електростимуляції, була тяжкість неврологічних розладів до операції (за шкалою Frankel). В групі А результати відновлення рухів були найгіршими (*табл. 4*).

Таблиця 4. Результати відновлення та покращання рухів нижніх кінцівок у хворих з пошкодженням грудних і поперекових сегментів спинного мозку залежно від вираженості неврологічних симптомів до операції

Групи хворих за Frankel	Відновлення рухів, балів (за шкалою ASIA)				Разом
	1–10	11–25	понад 25	не було	
А — відсутність рухів і чутливості	2	1	—	16	19
В — відсутність рухів за часткової втрати чутливості	3	8	2	1	14
С — слабкі рухи за часткової втрати чутливості	-	6	3	—	9
Д — рухи, достатні для ходіння з сторонньою допомогою за часткової втрати чутливості	1	—	—	2	3
Загалом	6	15	5	19	45

У 16 (84,2%) хворих рухи не відновилися взагалі, у 2 (10,5%) — відновились незначною мірою — від 1 до 10 балів (за шкалою ASIA), у середньому — (8,0±0,5) бала, лише в одного хворого ступінь відновлення рухів у контрольних групах м'язів становив 14 балів. З 3 хворих групи А, що відзначили появу рухів нижніх кінцівок після операції, в 1 — було пошкодження грудних сегментів спинного мозку, у 2 — поперекових. З 19 хворих групи А після епідуральної електростимуляції спинного мозку в групу В перейшли 5 (26,3%), у них частково відновилась чутливість у нижній половині тіла, в групу С перейшли 3 (15,7%).

В групі В рухи нижніх кінцівок під впливом епідуральної електростимуляції з'явилися у 13 (92,8%) з 14 хворих. У 3 (21,4%) хворих з'явилися незначні рухи м'язів нижніх кінцівок, сума яких (за шкалою ASIA) була в межах 4–10 балів, у середньому (8,9±1,3) бала. У 8 (57,1%) хворих після стимуляції спинного мозку виявлене покращання рухів від 11 до 25 балів, у середньому (17,6±2,8) бала. У 2 (14,3%) хворих групи В результати відновлення рухів нижніх кінцівок були дуже хорошими: сумарна сила м'язів нижніх кінцівок у хворого з наслідками пошкодження грудних сегментів спинного мозку становила 35 балів, у хворого з пошкодженням поперекового потовщення спинного мозку — 30 балів. Таким чином, після хірургічного втручання з подальшою електростимуляцією спинного мозку з 14 хворих групи В 11(78,5%) перейшли в групу С, 2 (14,3%) — в групу Д.

В групі С покращання рухів під впливом епідуральної електростимуляції спостерігали в усіх 9 хворих, у 6 (66,7%) з них — у середньому на (18,3±2,5) бала, у 3 (33,3%) — більш ніж на 25 балів. З 9 хворих групи С в групу Д перейшли 7 (77,8%).

У 3 хворих групи Д метою операції було покращання функції сечового міхура. Тому всім хворим цієї групи електроди для епідуральної електростимуляції встановлювали на рівні конусу – епіконусу спинного мозку. Покращання рухів нижніх кінцівок на 6 балів відзначене лише в одного хворого.

Таким чином, застосування методу епідуральної електростимуляції спинного мозку дозволило відновити функцію ходьби у 9 (20%) хворих з наслідками пошкодження грудних і поперекових сегментів спинного мозку, що за даними неврологічного обстеження, входили в групи В і С (за Frankel). В одного хворого групи Д вдалося покращити функцію ходьби. З 9 хворих, у яких відновилась функція ходьби, у 2 (22,2%) — було пошкодження грудних сегментів спинного мозку, у решти — поперекових.

Результати хірургічного лікування хворих залежали також від типу проведеного хірургічного втручання. У 9 хворих з наслідками травми грудних сегментів спинного мозку електроди встановлювали на рівні травми, у 7 — його поперекового потовщення (*табл. 5*).

Таблиця 5. Результати відновлення рухів нижніх кінцівок у хворих з пошкодженням грудних сегментів спинного мозку залежно від виду хірургічного втручання

Втручання	Відновлення рухів, балів (за шкалою ASIA)				Разом
	1–10	11–25	понад 25	не було	
Задня декомпресія спинного мозку, встановлення електродів на рівні травми	—	—	—	1	1
Встановлення електродів на рівні травми	—	—	—	6	6
Усунення передньої компресії, транспедикулярна фіксація, встановлення електродів на рівні травми	1	—	—	1	2
Встановлення електродів на рівні поперекового потовщення спинного мозку	—	3	2	2	7
Загалом	1	3	2	10	16

За наявності ознак компресії спинного мозку хірургічне втручання здійснювали на рівні травми, встановлення електродів доповнювали декомпресивними операціями — у 3 хворих, мієлорадикулізом — в усіх. Під час проведення електростимуляції на рівні грудних сегментів спинного мозку рухи нижніх кінцівок до 9 балів відновились в 1 (11,1%) хворого. При стимуляції поперекових сегментів спинного мозку (за локалізації пошкодження на рівні грудних сегментів) з 7 хворих у 5 (71,4%) з'явилися або покращились рухи нижніх кінцівок. Рухова функція покращилась у цих хворих у середньому на $(21,6 \pm 1,3)$ бала. Функцію ходьби вдалося відновити у 2 (12,5%) хворих з наслідками пошкодження грудних сегментів спинного мозку. Ці хворі включені до групи С (за Frankel), обом здійснено стимуляцію зони поперекового потовщення спинного мозку.

З 29 хворих з наслідками пошкодження ділянки поперекового потовщення, конусу та епіконусу спинного мозку у 20 (68,9%) з'явилися або покращились рухи нижніх кінцівок після тривалої епідуральної електростимуляції (*табл. 6*).

Незначною мірою (до 10 балів) рухи покращились у 5 (17,2%) хворих, у середньому на $(19,1 \pm 2,4)$ бала покращились рухи у 12 (41,3%) хворих, у 3 (10,3%) — у середньому на $(28,0 \pm 2,1)$ бала. У 9 (31%) хворих з наслідками травми поперекового потовщення спинного мозку зміни в руховій сфері не виявлені. Функцію ходьби вдалося відновити у 7 (24,1%) хворих з наслідками пошкодження поперекових сегментів спинного мозку.

Таким чином, кращими результати епідуральної електростимуляції були у хворих з пошкодженням поперекових сегментів спинного мозку: у 68,9% з них досягнуте покращання рухів нижніх кінцівок. Після електростимуляції грудних сегментів спинного мозку лише у 6,25% хворих виявлене незначне покращання рухів нижніх кінцівок. У хворих з пошкодженням грудних сегментів спинного мозку кращі результати щодо відновлення рухів отримані при електростимуляції ділянки поперекового потовщення: у 71,5% з них спостерігали відновлення рухів (в одного — до 35 балів).

Відновлення провідності спинного мозку після травматичного пошкодження, незважаючи на високий рівень сучасних медичних технологій, є не вирішеною проблемою. Складні первинні і вторинні патофізіологічні процеси, що відбуваються у спинному мозку після його травматичного пошкодження, спричиняють формування сполучнотканинного рубця в зоні травми, демієлінізацію нервових волокон, дистрофічно-дегенеративні зміни в тілах нейронів, виснаження факторів росту нервів [5, 19]. За даними експериментальних досліджень, електрична стимуляція нервових структур зумовлює деполаризацію клітинної мембрани, залежно від сили подразнення це спричиняє виникнення місцевих потенціалів або потенціалів дії, що є основою для формування нервового імпульсу [13]. В електричному полі прискорюється ріст аксонів, зменшується реакція астроцитів на травму, що запобігає формуванню гліального бар'єру на шляху регенеруючих аксонів [18].

Таблиця 6. Результати відновлення рухів нижніх кінцівок у хворих з наслідками пошкодження ділянки поперекового потовщення, конусу та епіконусу спинного мозку залежно від виду хірургічного втручання

Втручання	Відновлення рухів, балів (за шкалою ASIA)				Разом
	1–10	11–25	понад 25	не було	
Задня декомпресія спинного мозку, встановлення електродів на рівні травми	1	3	—	2	6
Встановлення електродів на рівні травми	1	3	1	3	8
Усунення передньої компресії, транспедикулярна фіксація, встановлення електродів на рівні травми	2	6	2	2	12
Встановлення електродів на рівні конусу та епіконусу спинного мозку	1	—	—	2	3
Загалом	5	12	3	9	29

Застосування епідуральної електростимуляції спинного мозку в клінічній практиці стало можливим після опрацювання у 1965 р. Melzack і Wall «ворітної» теорії болю [14, 15]. Ці автори вперше застосували епідуральну електростимуляцію задніх канатиків спинного мозку для закриття «больових воріт» і лікування у такий спосіб больового синдрому різного походження [15]. Ефект електростимуляції значною мірою залежить від розташування електродів: при стимуляції до катоду виникає збудження нервових волокон, прискорюється проведення нервового імпульсу, при стимуляції до аноду — спостерігають протилежний ефект [15]. У хворих з пошкодженням грудних і поперекових сегментів спинного мозку при встановленні електродів на рівні пошкодження катод розміщували каудальніше аноду, у 7 хворих з наслідками пошкодження грудних сегментів спинного мозку електроди встановлювали на рівні поперекового потовщення. Метою епідуральної електростимуляції у цих хворих було зниження спастичності м'язів нижніх кінцівок, покращання функції сечового міхура. З огляду на те, що у цих хворих виявлене значне розгальмування сегментарних сухожильних рефлексів, електростимуляцію проводили в напрямку до аноду. Це дало змогу значно знизити спастичність і досягти покращання або появи рухів у 5 пацієнтів.

Під час проведення електростимуляції у 3 хворих, у яких переважали порушення функції органів таза, електроди встановлювали на рівні конусу та епіконусу спинного мозку в поперечному напрямку (див. рисунок). При стимуляції в поперечному напрямку електричні поля поширюються на всю товщу спинного мозку, проте, охоплюють лише 1–2 його сегменти [15]. Для електростимуляції конусу та епіконусу спинного мозку поперечне розміщення електродів, на нашу думку, виправдане, оскільки в ділянці конусу на невеликій площі сконцентрована значна кількість нервових клітин, що іннервують сечовий міхур.

Щодо залежності результатів електростимуляції від строків після травми, в дослідження включені лише пацієнти в пізньому (більше 3 міс) періоді травматичної хвороби спинного мозку. Цей період характеризується відсутністю запальних реакцій, значною мірою завершеністю сполучкотканинних та гліальних реакцій в зоні пошкодження спинного мозку, повним очищенням зони травми від продуктів розпаду мієліну [1, 19]. До цього часу у більшості хворих зникають ознаки спінального шоку [1]. За нашими даними, істотної залежності результатів електростимуляції спинного мозку від строків після травми не було. Можна лише зауважити, що кращими результатами відновлення рухів були у хворих, оперованих у строки до 1 року після травми, що, на нашу думку, пов'язане з менш вираженими дистрофічними процесами у м'язах нижніх кінцівок в цей період перебігу травматичної хвороби спинного мозку.

Одним з найважливіших чинників, що визначав результати епідуральної електростимуляції, була глибина неврологічних розладів на момент операції, яку ми визначали за шкалою Frankel. Саме глибина неврологічних розладів у пізньому періоді травми свідчить про тяжкість травми спинного мозку та вираженість деструктивних процесів у ньому [10]. Метод епідуральної електростимуляції передбачає нормалізацію мембранного потенціалу гіперполяризованих або депольаризацію клітинних мембран, відновлюючи у такий спосіб здатність нервової клітини формувати та проводити нервовий імпульс [13]. Тобто, точкою прикладання дії цього методу є жива нервова клітина, у якій під впливом травми виникли дистрофічно-дегенеративні зміни. Отже, за масової загибелі нейронів втрачається точка прикладання дії електростимуляції спинного мозку. Тому лише у 15,8% хворих групи А після електростимуляції з'явилися незначні за силою рухи, в той час, як у 92,8% хворих групи В та в усіх хворих групи С з'явилися або покращились рухи нижніх кінцівок, а у 13% пацієнтів це покращання було значним — понад 25 балів (за шкалою ASIA).

Ми звернули увагу, що кращі результати щодо відновленні рухів нижніх кінцівок під впливом епідуральної електростимуляції отримані після стимуляції ділянки поперекового потовщення (тіл мотонейронів), ніж провідних шляхів. Це підтверджують результати електростимуляції у хворих з наслідками пошкодження грудних сегментів спинного мозку. З 9 хворих, яким електроди встановлювали на рівні пошкоджених грудних сегментів спинного мозку, лише в одного рухи відновились до 6,0 балів. В той же час, при електростимуляції ділянки поперекового потовщення у 71,4% хворих з пошкодженням грудних сегментів рухи відновилися у середньому на $(23,4 \pm 2,2)$ бала. У цих хворих застосований метод так званої «аномальної» електростимуляції, коли анод встановлювали каудальніше катоду [15]. Це дозволило значною мірою знизити спастичність м'язів нижніх кінцівок, що сприяло появі або покращанню активних рухів.

Висновки 1. Епідуральна електростимуляція є ефективним способом покращання провідності спинного мозку у хворих з наслідками його тяжкої травми.

2. Ефективність методу епідуральної електростимуляції значно більша за часткового збереження провідності спинного мозку.

3. У хворих з наслідками пошкодження грудних сегментів спинного мозку електростимуляція ділянки поперекового потовщення більш ефективна, ніж на рівні пошкоджених сегментів.

Список літератури

1. Поліщук М.Є. Травматичне ушкодження спинного мозку. — К.: Книга-плюс, 2004. — 264 с.
2. Цимбалюк В.І., Чеботарьова Л.Л., Ямінський Ю.Я. Трансплантація ембріональної нервової тканини як метод відновлення функцій спинного мозку після травми в експерименті // Укр. нейрохірург. журн. — 2002. — №1. — С.69–76.
3. Barolat G., Massaro F., He J. et al. Mapping of sensory responses to epidural stimulation of the intraspinal neural structures in man // J. Neurosurg. — 1993. — V.78. — P.233–239.
4. Guest J.D., Rao A., Olson O., Bunge M.B. The ability of human Schwann cell grafts to promote regeneration in the transected nude rat spinal cord // Exp. Neurol. — 1997. — V.148. — P.502–522.
5. Hill C.E., Beattie M.S., Bresnahan J.C. Degeneration and sprouting of identified descending supraspinal axons after contusive spinal cord injury in the rat // Exp. Neurol. — 2001. — V.171, N1. — P.153–169.
6. Itoh Y., Mizoi K., Tessler A. Embryonic central nervous system transplants mediate adult dorsal root regeneration into host spinal cord // Neurosurgery. — 1999. — V.45, N.4. — P.848–855.
7. Jonson M. R., Tomes D.J., Trevers J.S. et al. Minimally invasive implantation of epidural spinal cord neurostimulator electrodes by using a tubular retractor system // J. Neurosurg. — 2004. — V.100. — P.1119–1121.
8. Kanpolat Y., Cosman E. Special radiofrequency electrode system for computed tomography-guided pain-relieving procedures // Neurosurgery. — 1996. — V.38. — P.600–603.
9. Kim S.H., Tasker R.R., Oh M.Y. Spinal cord stimulation for nonspecific limb pain versus neuropathic pain and spontaneous versus evoked pain // Neurosurgery. — 2001. — V.48. — P.1056–1065.
10. Krishnan R.V., Muthusamy R., Sankar V. Spinal cord injury repair research: a new combination treatment strategy // Int. J. Neurosci. — 2001. — V.108. — P.201–207.
11. Kumar K., Malik S., Demeria D. Treatment of chronic pain with spinal cord stimulation versus alternative therapies: Cost-effectiveness analysis // Neurosurgery. — 2002. — V.51. — P.106–116.
12. Lu J., Feron F., Mackay-Sim A., Waite P.M. Olfactory ensheathing cells promote locomotor recovery after delayed transplantation into transected spinal cord // Brain. — 2002. — V.125. — P.2–3.
13. McCaig C.D., Sagster L., Stewart R. Neurotrophins enhance electric field-directed growth cone guidance and directed nerve branching // Dev. Dyn. — 2000. — V.217. — P.299–308.
14. North R.B., Kidd D.H., Olin J.C., Sieracki J.M. Spinal cord stimulation electrode design: prospective, randomized, controlled trial comparing percutaneous and laminectomy electrodes — Part I: Technical outcomes // Neurosurgery. — 2002. — V.51. — P.381–390.
15. Oakley J.C., Prager J.P. Spinal cord stimulation: mechanisms of action // Spine. — 2002. — V.27, N22. — P.2574–2583.
16. Ramon-Cueto A., Cordero M.I., Santos-Benito F.F., Avila J. Functional recovery of paraplegic rats and motor axon regeneration in their spinal cord by olfactory ensheathing glia // Neuron. — 2000. — V.25. — P.425–435.
17. Rijkhoff N.J., Wijkstra H., Van Kerrebroeck, P.E., Debruyne F.M. Selective detrusor activation by electrical sacral nerve root stimulation in spinal cord injury // J. Urol. — 1997. — V.157. — P.1504–1508.
18. Shapiro S., Borgens R., Pascuzzi R., et al. Oscillating field stimulation for complete spinal cord injury in humans: a Phase 1 trial // J. Neurosurg. Spine. — 2005. — V.2. — P.3–10.
19. Tator C.H. Biology of neurological recovery and functional restoration after spinal cord injury // Neurosurgery. — 2000. — V.42. — P.696–708.
20. Woerly S., Doan V.D., Evans-Martin F. et al. Spinal cord reconstruction using NeuroGel implants and functional recovery after chronic injury // J. Neurosci. Res. — 2001. — V.15, N66. — P.1187–1197.
21. Zurita M., Vaquero J., Oya S., Morales C. Effects of dexamethasone on apoptosis-related cell death after spinal cord injury // J. Neurosurg. — 2002. — V.96. — P.83–89.

Использование метода эпидуральной электростимуляции у больных с последствиями травматического повреждения грудных и поясничных сегментов спинного мозга

Цимбалюк В.И., Яминский Ю.Я.

Приведены результаты использования метода эпидуральной электростимуляции у 45 больных с последствиями тяжелой травмы спинного мозга. В исследование включены только пациенты, оперированные в позднем периоде травматической болезни спинного мозга. Степень восстановления движений оценивали с помощью шкалы ASIA. У 16 больных отмечено повреждение грудных

сегментов спинного мозга, у 28 — поясничных, у 1 — корешков конского хвоста. Результаты электростимуляции зависели от тяжести травмы и места имплантации электродов. У 92,8% больных группы В (по шкале Frankel) восстановились движения в нижних конечностях, у всех больных группы С они улучшились. В группе А восстановление движений в среднем до $(9,7 \pm 1,2)$ балла установлено у 3 (15,7%) больных. У больных с повреждением грудных сегментов спинного мозга лучшими были результаты электростимуляции его поясничного утолщения.

Эпидуральная электростимуляция является эффективным способом восстановления движений у больных с последствиями травматического повреждения спинного мозга при частичном сохранении его проводимости.

Application of epidural electrostimulation method at patients after spinal cord injury in thoracal and lumbar segments

Tsimbalyuk V.I., Yaminsky Yu.Ya.

The results of spinal cord epidural electrostimulation at 45 patients with the consequences of spinal cord injury in thoracal and lumbar segments are presented. Only the patients with chronic spinal cord injury were included in the research. We made an estimation of movement's restoration according ASIA scale. 16 patients had the thoracal segments injury, 28 — lumbar segments, 1 — the consequences of cauda equine's injury. The results of spinal cord epidural electrostimulation depended from injury's severity and the zone of the electrodes application, 92,8% of patients from Frankel's group B and all patients from group C performed the movements' restoration in their legs. 15,7% of patients from Frankel's group A had the restoration of movements' in their legs on $(9,7 \pm 1,2)$ points according to ASIA. Epidural electrostimulation of spinal cord lumbar segments gave better results at patients with the consequences of thoracal segments injury.

The spinal cord epidural electrostimulation is effective method for movement's restoration after particular spinal cord injury.

Коментар

на статтю Цимбалюка В.І., Ямінського Ю.Я. «Застосування методу епідуральної електростимуляції у хворих з наслідками травматичного пошкодження грудних і поперекових сегментів спинного мозку»

Стаття присвячена результатам лікування наслідків травматичного ураження спинного мозку за допомогою тривалої електростимуляції з використанням вітчизняних стимулюючих систем, що імплантуються.

За неможливості усунення невропатичних больових проявів за допомогою стандартних методів автори застосували метод тривалої електростимуляції різних структур нервової системи з використанням нейростимуляційних систем.

Існує два основні види систем для стимуляції: частково імплантовані в організм, із зовнішнім модулюючим пристроєм і джерелом живлення та повністю імплантовані системи з автономним джерелом живлення. Частково імплантовані системи для стимуляції складаються з високочастотного передавача, антени, приймача та стимулюючих електродів. В організм людини вміщують лише стимулюючі електроди та радіоприймач. Невеликий передавач забезпечує генерацію та регулювання параметрів струму в межах 0,8–8 мА, з частотою в межах 1–120 Гц, тривалість імпульсів від 0,1 до 1 мс. Антену у вигляді пластикового кільця, з'єданого з передавачем, розміщують на шкірі над центром імплантованого під шкіру високочастотного приймача. Стимулюючим електродом є ізольований провідник з оголеним на відстані 3–4 мм кінцем. Форма та конструкція електродів найрізноманітні. Конструкція електрода попереджує його зміщення в епідуральному просторі, що зумовлює зниження ефекту стимуляції. Найбільш відомою системою для стимуляції, що імплантується, є набір «PISCES» (фірми «Medtronic»).

Протягом понад 30 років стимуляцію застосовують під час лікування больових синдромів різної етіології: після травми та операцій на спинному мозку, при арахноїдиті, травм і захворюваннях периферійних нервів, каузалгії, фантомному болю, невралгії трійчастого нерва, болю, спричиненому злоякісними пухлинами. Протипоказаннями до тривалої електростимуляції є психогенії, біль невизначеної етіології, тривале застосування наркотичних препаратів. Рівень стимуляції обирають залежно від локалізації болю. Якщо біль локалізується у нижніх кінцівках, електроди розміщують переважно на середньогрудному рівні, у верхніх кінцівках та грудях — на шийному чи верхньогрудному. Після введення та фіксації електродів проводять тестову стимуляцію. Найбільший знеболювальний ефект отримують при появі парестетичного відчуття в больовій зоні, що досягають адекватним розміщенням електродів в епідуральному просторі. Тестові стимуляції проводять протягом 1–2 тиж для підбору оптимальних параметрів стимулюючих імпульсів. Після тестування ефективності стимуляції електроди приєднують до розміщеного під шкірою портативного радіоприймача. Після попередньої консультації лікаря пацієнт може проводити сеанси електростимуляції самостійно, підбираючи величину оптимального поєднання параметрів струму.

Електростимуляція є ефективним і досить безпечним методом лікування тяжких больових синдромів. За даними різних авторів, позитивних результатів при лікуванні невгамовного болю досягають у 40–50% спостережень.

В статті наведені результати тривалої нейростимуляції у 45 хворих з наслідками травматичного пошкодження спинного мозку у вигляді спастичності, невропатичного болю, тазових розладів. Переконаливо доведені позитивні результати нового в Україні напрямку відновлення функцій нервової системи внаслідок її органічного ураження.

*М.А. Сапон, канд. мед. наук,
ст. наук. співроб. клініки відновної нейрохірургії
Інституту нейрохірургії ім. акад. А.П. Ромоданова АМН України*